

# Entéroscopie haute et basse dans les maladies inflammatoires chroniques intestinales (MICI)

## Device assisted enteroscopy in chronic inflammatory bowel diseases (CIBD)

J. Filippi · P. Faure

© Springer-Verlag France 2013

### Introduction

L'atteinte de l'intestin grêle lors des maladies de Crohn (MC) est une situation fréquente et présente chez plus de 30 % des patients en situation isolée [1]. L'exploration endoscopique de l'intestin grêle est donc fondamentale en cas de suspicion de MC pour confirmer le diagnostic mais également lorsque le diagnostic est établi dans certaines situations. L'amélioration technique des explorations ces dernières années avec la vidéocapsule endoscopique (VCE) puis l'entéroscopie double ballon (EDB) permet maintenant de visualiser la totalité de la muqueuse de l'intestin grêle sans avoir recours à une exploration chirurgicale [2]. L'EDB facilite également la réalisation de biopsies et de gestes thérapeutiques, même si sa pratique nécessite des opérateurs expérimentés. L'avènement de l'EDB et son succès ont permis le développement de nouvelles techniques d'entéroscopie assistée, telles que l'entéroscopie simple ballon (ESB) et l'entéroscopie spiralée (ES) introduite plus récemment. Parallèlement au progrès de l'entéroscopie, l'amélioration de l'imagerie par entéroscanner et l'entéro-IRM augmentent les performances diagnostiques au cours des maladies inflammatoires du grêle (MICI) et les indications d'explorations endoscopiques de l'intestin grêle.

### Différents types d'entéroscopie

Quatre procédures sont successivement apparues, d'abord l'entéroscopie peropératoire (EPO) et l'entéroscopie poussée

(*push enteroscopy*), puis la VCE et, plus récemment, les procédures d'entéroscopie assistée (*device assisted enteroscopy*: DAE) qui comprennent l'EDB, l'ESB et l'ES.

### Entéroscopie peropératoire

Sa place est maintenant réduite avec l'introduction de l'EDB. Elle est limitée aux thérapeutiques endoscopiques peropératoires, en cas d'échec de l'entéroscopie poussée et/ou de l'EDB. Elle est réalisée par voie orale, anale et surtout par entérotomie avec la technique du « manchonnage ». Elle nécessite une bonne coopération médicochirurgicale avec des objectifs clairement définis au préalable [3].

### Entéroscopie poussée : *push enteroscopy*

Elle n'est utile que par voie haute. La double voie est abandonnée, car elle n'est pas plus efficace que l'iléocoloscopie traditionnelle. L'utilisation d'un *surtube* muni de « protège-bouche » avec aspiration latérale est parfois nécessaire pour réaliser une exploration au-delà des deux premières anses grêles. Quelle que soit la technique utilisée par voie haute, seules les trois ou quatre premières anses grêles sont explorables en fonction des conditions anatomiques dans lesquelles l'examen est réalisé, ce qui limite l'intérêt de cette technique [3].

### Procédures d'entéroscopie assistée (DAE)

Il s'agit d'un terme général pour l'exploration de l'intestin grêle par des techniques endoscopiques récentes qui assistent la progression de l'endoscope : EDB, ESB ou ES. Il s'agit des procédures actuellement les plus utilisées, car les performances sont meilleures que l'entéroscopie poussée.

L'EDB est la technique la plus évaluée depuis 2001 [2]. Le principe consiste à raccourcir l'intestin grêle sur le *surtube* dont est muni l'entéroscopie, ces deux éléments étant par ailleurs équipés, à leurs extrémités distales, de ballons

---

J. Filippi (✉)  
Pôle digestif, hôpital Archet-II, CHU de Nice, France  
e-mail : filippi.j@chu-nice.fr

P. Faure  
Clinique Saint-Jean-Languedoc, 20, route de Revel,  
F-31400 Toulouse, France

en latex. Par voie haute, il est ainsi possible de parcourir le jéjunum et la première partie de l'iléon. Le matériel est composé d'un *endoscope fin* de 8,5 mm associé à un *surtube* souple de 1,45 m dont le diamètre extérieur est de 12,2 mm et d'une *pompe péristaltique* qui permet le gonflement et le dégonflement des deux ballons en latex attachés respectivement à l'extrémité du *surtube* et de l'endoscope. Cette pompe contrôle la pression de manière continue selon le principe du barostat. L'examen est réalisé de préférence avec anesthésie générale. L'utilisation de la scopie est souvent nécessaire. Quelle que soit la voie choisie, l'effet d'accordéon obtenu par les retraits successifs de l'entéroscope et du *surtube* permet une insertion profonde de l'endoscope dans l'intestin grêle, bien au-delà de la longueur de l'endoscope lui-même.

De façon à faciliter le choix entre insertion orale ou anale, il est souvent préférable de réaliser une VCE avant l'EDB, chaque fois que cela est possible. La procédure est relativement longue, en moyenne d'une heure à une heure et demie. Cette procédure nécessite deux opérateurs expérimentés, un « endoscopiste » et une aide pour la manipulation de la pompe et du *surtube* [4].

#### *Entéroscopie simple ballon*

L'ESB utilise le même procédé que le double ballon, la différence étant l'absence de ballon sur l'extrémité de l'endoscope. Le taux d'exploration complète du grêle semble être plus important avec l'EDB qu'avec l'ESB, mais son impact thérapeutique semble être similaire. Le choix de l'ESB ou de l'EDB dépendra de l'expérience des opérateurs et des moyens disponibles [5].

#### *Entéroscopie spiralée ou spiral enteroscopy*

L'ES ou *spiral enteroscopy* est une technique récente qui utilise un *surtube* à usage unique hélicoïdal à l'extrémité et qui effectue des mouvements de rotation indépendamment de l'endoscope permettant la progression rapide dans le grêle. Son évaluation dans les MICI n'a pas été vraiment réalisée par rapport aux autres techniques.

### **Place de l'entéroscopie double ballon chez les patients avec suspicion de maladie de Crohn**

Il n'y a malheureusement pas de *gold standard* unique pour le diagnostic de la MC. Le diagnostic reste le plus souvent basé sur un faisceau d'arguments clinique, biologique, radiologique, endoscopique et histologique [6]. L'amélioration récente de la résolution des techniques d'imagerie radiologique (entéroscanner et entéro-IRM) et d'endoscopie (VCE, EDB) a augmenté la performance diagnostique dans

ces pathologies autrefois méconnues et a remplacé des examens peu contributifs comme le transit du grêle ou l'entéroscopie poussée ou peropératoire. La place de ces nouveaux examens dans l'algorithme décisionnel reste à définir précisément, mais nous manquons d'études comparatives. L'utilisation d'une méthode non invasive est à privilégier en première intention.

#### **Données de la littérature**

L'utilisation de l'EDB peut être utile dans le diagnostic de la MC grêlique lorsque des biopsies sont nécessaires ou pour l'analyse de lésions atypiques (*statement 2G* du consensus OMED-ECCO). Deux études de faible effectif montrent une amélioration du diagnostic avec l'EDB de 30 et 48 % chez des patients avec suspicion de MC [7]. Une troisième étude suggère que l'EDB et l'entéro-IRM seraient des techniques complémentaires, l'EDB permettant une analyse des lésions superficielles avec confirmation histologique par la réalisation de biopsies ciblées, l'entéro-IRM permettant quant à elle d'obtenir des informations sur d'éventuelles atteintes extraluminales [8].

#### **En pratique**

La difficulté dans la stratégie diagnostique reste la détermination du moment de réalisation de l'EDB par rapport aux autres examens. L'approche la plus logique chez les patients avec une suspicion de maladie grêlique dont le bilan initial est négatif, comprenant une gastroscopie avec biopsies duodénales, une iléocoloscopie avec biopsies étagées ainsi qu'un bilan d'imagerie de qualité (entéro-IRM ou entéroscanner), serait de réaliser une première évaluation endoscopique du grêle par une exploration non invasive, la vidéocapsule du grêle. En fonction des lésions visualisées à la VCE et de la localisation de ces lésions, une entéroscopie par voie haute (si les lésions sont présentes dans les deux premiers tiers de l'exploration) ou basse pourrait être réalisée. En revanche, si une lésion pathologique comme une sténose est suspectée sur l'évaluation radiologique, une entéroscopie devrait être préférée à la VCE en première intention pour réaliser des biopsies et éventuellement un geste thérapeutique (dilatation), compte tenu du risque d'incarcération de la VCE au niveau de la sténose.

Les conclusions du consensus OMED-ECCO 2009 vont dans ce sens, la décision de réaliser une VCE ou une entéroscopie assistée (DAE) en première intention devra dépendre de la nature et de la localisation de la lésion du grêle mais aussi de l'expertise locale et des moyens disponibles. Pour une suspicion de MC où les autres investigations classiques (imagerie et iléocoloscopie) sont non contributives, la VCE est généralement indiquée avant l'entéroscopie (*statement 2G*) [9], voir la proposition d'algorithme.

## Place de l'entéroscopie double ballon chez les patients avec maladie de Crohn établie

### À visée diagnostique

#### *Données de la littérature*

Plusieurs études ont évalué le rôle de l'EDB dans la MC grêle. Oshitami et al. [10] ont rapporté l'expérience japonaise chez 40 patients avec MC connue (38 pour évaluation de la maladie, deux pour saignement digestif). Un transit baryté du grêle (TG) était réalisé chez 30 d'entre eux. Des ulcérations iléales hémorragiques ont été identifiées chez deux patients, sans nécessité de recours à un traitement hémostatique. La procédure a été un échec chez deux patients, du fait d'une sténose colique et d'adhérences. Les constatations endoscopiques ont été divisées en trois groupes :

- lésions aphtoïdes, érosions et ulcérations de petite taille ;
- ulcérations creusantes et linéaires ;
- sténoses.

Pour chacun de ces groupes, des lésions ont été détectées chez respectivement 9, 12 et 5 patients par EDB vs 0, 12 et 1 patients par TG. Un cas de perforation iléale était rapporté sur 53 procédures (1,9 %). Manes et al. [11] ont rapporté leur expérience chez 37 patients. La plupart des entérosopies étaient réalisées pour un bilan morphologique initial (43 %), un saignement occulte (27 %) ou une suspicion de sténose (19 %). L'EDB a permis d'objectiver au moins une lésion grêlique chez 18 (49 %) patients. Il s'agissait d'ulcérations aphtoïdes ( $n = 12$ ), de lésions ulcérées ( $n = 5$ ), de sténoses ( $n = 5$ ), d'angiodyplasie ( $n = 1$ ), d'un saignement sur stricturoplastie ( $n = 1$ ) et d'une rétention capsulaire. Le rendement diagnostique était corrélé à l'indication (100 % en cas de suspicion de sténose, 40 % en cas de suspicion de saignement occulte) et était meilleur lorsque cette procédure n'était pas une procédure de première ligne. À noter un taux d'échec du cathétérisme iléal important dans ce travail (38,5 %).

Dans une étude rétrospective allemande, chez 40 patients avec MC ayant bénéficié d'une EDB, aucune complication n'était observée [12]. Tous les patients avaient bénéficié d'un bilan endoscopique préalable (FOGD et iléocoloscopie) et 33 % d'une imagerie grêlique (TG, VCE, entéro-IRM). L'activité de la maladie était cotée en cinq grades : (0) absence de lésion, (1) œdème muqueux ou érythème, (2) larges ulcérations avec muqueuse intercalaire saine, (3) larges ulcérations et muqueuse intercalaire pathologique, (4) sténose inflammatoire ou fibreuse. Dans cette série, 60 % des patients ayant bénéficié d'une EDB présentaient des anomalies endoscopiques ; parmi ces patients, les lésions endoscopiques étaient ainsi réparties : (1) 50 %, (2) 21 %, (3) 13 % et (4) 16 %. Ces constatations conduisaient à un changement thérapeutique chez 75 % des patients. Compte tenu de ces résultats, les auteurs ont conduit une étude prospective

chez 50 patients. Chez 70 % des patients, l'EDB permettait de mettre en évidence des lésions grêliques inflammatoires, alors que le bilan endoscopique standard était négatif chez la moitié d'entre eux. La principale limite de ce travail est l'absence de suivi en EDB après ajustement thérapeutique. De plus, il est important de noter que l'ensemble des études précédemment décrites parle de « rendement » diagnostique, critère purement descriptif en l'absence de *gold standard* diagnostique pour l'atteinte grêlique au cours de la MC. Il manque donc à ce jour des études évaluant la sensibilité, la spécificité et les valeurs prédictives des lésions identifiées en EDB.

#### *En pratique, quand faut-il faire une entéroscopie ?*

L'entéroscopie dans une MC établie est indiquée quand la visualisation du grêle est nécessaire au-delà d'une iléocoloscopie classique afin d'exclure un diagnostic différentiel (lymphome, tuberculose, cancer...) ou pour la surveillance d'une dysplasie grêlique. En effet, contrairement au côlon, peu d'études se sont intéressées au dépistage de la dysplasie du grêle au cours de la MC. Cependant, l'avènement de l'entéroscopie ne fait plus considérer l'intestin grêle comme la « boîte noire » du gastroentérologue et a permis la mise en place d'un essai thérapeutique prospectif et multicentrique par le GETAID, l'essai DYDJI. Son objectif est d'étudier la faisabilité et la rentabilité diagnostique d'un programme de dépistage de la dysplasie et de l'adénocarcinome grêlique par entéroscopie, chez des patients avec MC à haut risque ou chez ceux porteurs de lésions inflammatoires grêliques chroniques. Les résultats de ce travail seront disponibles prochainement.

### À visée thérapeutique

#### *Dilatation de sténose*

Pohl et al. [13] ont rapporté les résultats d'une série de 24 patients avec MC et sténoses grêliques connues ou suspectées ayant bénéficié d'une EDB, ainsi que le devenir de ces patients après dilatation endoscopique [14]. Sur 24 patients, sept présentaient des sténoses ulcérées non accessibles à un geste de dilatation, deux patients présentaient des sténoses longues et multiples ayant justifié une prise en charge chirurgicale. Chez les 14 autres patients, avec une moyenne de deux sténoses fibreuses (extrêmes : 1–6), une dilatation endoscopique était réalisée avec succès chez 11 patients (79 %). Après un suivi moyen de neuf mois (1–17), aucun patient ne nécessitait de prise en charge chirurgicale. En revanche, trois patients ont eu besoin de nouvelles séances de dilatation, à 3, 5 et 13 mois après leur première séance.

L'équipe du Saint-Mark's Hospital a également rapporté son expérience chez 11 patients atteints de MC [15].

Dix d'entre eux avaient préalablement bénéficié de résection intestinale. Ainsi, 18 dilatations endoscopiques étaient effectuées chez neuf patients (échec de la technique chez les deux autres du fait d'adhérences empêchant d'atteindre la zone d'intérêt). Un patient a présenté une perforation retardée. Chez les huit autres patients, la dilatation était un succès, sans nécessité de chirurgie après un suivi moyen de 20,5 mois (2–41). Deux patients nécessitaient une nouvelle séance de dilatation à 6,5 et 13 mois.

La réalisation de l'entérocopie est parfois difficile chez les patients porteurs de MICI active à cause d'adhérences du grêle, et l'EDB est à privilégier dans cette situation. Le risque de complications semble plus important chez les patients avec une sténose inflammatoire ulcérée [9,16].

#### Autres situations

L'extraction d'un corps étranger (VCE bloquée) ou la présence d'un bézoard alimentaire peut nécessiter la réalisation d'une entérocopie. Dans des cas particuliers, l'entérocopie peut être indiquée pour réaliser également un geste d'hémostase sur des lésions hémorragiques [13]. Cet examen selon l'indication pourra être précédé d'une VCE qui permettra de collecter des informations sur le choix de la voie d'abord (haute ou basse) [17,18].

### Vidéocapsule endoscopique ou entérocopie double ballon dans la maladie de Crohn : quel examen en première intention ?

En situation de saignement digestif d'origine grêlique, que les patients aient ou non une MC, les résultats des études sont en faveur de la réalisation d'une VCE première, ce qui permettra de sélectionner les patients qui auront un réel bénéfice de l'EDB [19,20]. En cas de MC grêlique, le consensus de 2009 OMED-ECCO positionne la VCE comme étant supérieure à l'entéroscanner et à l'entéro-IRM, avec une sensibilité de 92 vs 77 % et une spécificité de 100 vs 80 % pour la détection de lésions muqueuses (*statement 2E et 2F*) [9]. Concernant le rendement diagnostique de la VCE et de l'entérocopie chez des patients avec MC établie, la VCE semble meilleure si l'on se réfère aux études anciennes [21]. Le principal biais étant que l'entérocopie était effectuée selon la technique *push*, limitant ainsi fortement la longueur d'intestin grêle explorée. Dans une méta-analyse portant sur 11 études, Pasha et al. [22] ont montré que les rendements diagnostiques de la VCE et de l'EDB étaient similaires (60 et 57 %, respectivement). Les avantages de la VCE étaient sa meilleure tolérance, la visualisation de l'intestin grêle dans son intégralité, sa capacité à déterminer la meilleure voie de réalisation de l'EDB, son caractère non invasif et sa facilité de mise en œuvre. Les avantages de

l'EDB étaient la possibilité d'effectuer des biopsies ou un geste thérapeutique.

### Complications

Elles sont globalement peu fréquentes (moins de 1 %), mais le risque de complications semble plus important chez les patients porteurs d'une MICI ou avec des antécédents de chirurgie digestive [9]. Le taux de complications semble malgré tout dix fois supérieur à la coloscopie dans une étude récente américaine portant sur 2 478 EDB [16].

Les complications spécifiques de l'entérocopie sont :

- des complications mineures comme des douleurs abdominales, une gêne dans la gorge, des pics thermiques, une légère hémorragie intramuqueuse de la paroi de l'intestin ou des vomissements ont été observés chez 10–12 % des patients ;
- des perforations et des dilacérations de la muqueuse dues au *surtube* ont été rapportées essentiellement pour l'entérocopie poussée et l'EDB (0,4 % des procédures) [23] ;
- des cas de pancréatite aiguë liée à la pression exercée par le *surtube* dans le duodénum sur la papille ont été décrits [23,24] ;
- les lésions les plus fréquentes sont des petites ulcérations, des lacérations superficielles au niveau de la portion haute de l'estomac et de la portion haute de l'œsophage.

Il semble néanmoins que le réveil des patients après une EDB soit de meilleure qualité qu'après une entérocopie poussée classique.

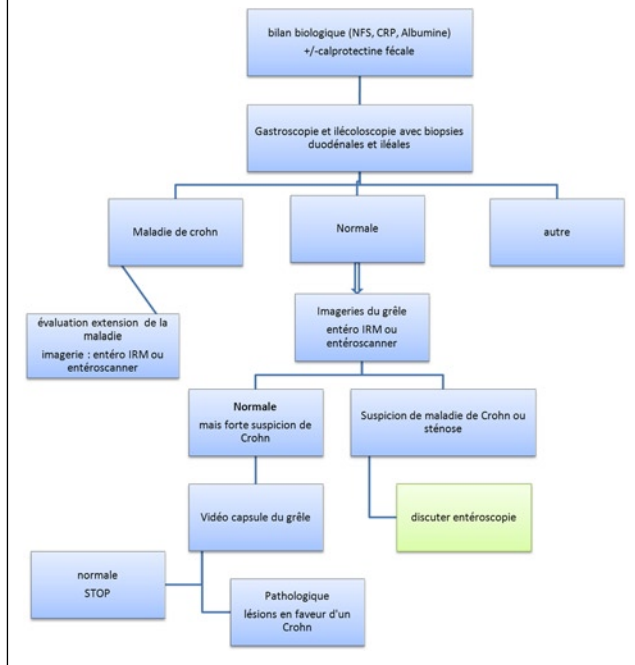
### Conclusion

Les données de la médecine basée sur les preuves ne permettent pas de recommander l'EDB comme examen de première intention chez les patients atteints de MC. Cet examen s'inscrit dans une stratégie globale au sein d'une équipe multidisciplinaire capable de mettre en œuvre les différentes techniques d'exploration de l'intestin grêle : entéro-IRM, entéroscanner, VCE, EDB pour le diagnostic et la prise en charge thérapeutique d'une MC grêlique. Les indications de l'entérocopie poussée classique et de l'entérocopie chirurgicale dans ce contexte deviennent quasi inexistantes. Le choix de l'EDB se fera le plus souvent lorsqu'il existe une nécessité à avoir une preuve histologique ou pour la réalisation d'un geste thérapeutique comme une dilatation sur sténose symptomatique.

**Conflits d'intérêt :** aucun en rapport avec le sujet de l'article.

## Points forts

### Proposition d'algorithme diagnostique pour suspicion de maladie de Crohn



## Références

- Cosnes J, Gower-Rousseau C, Seksik P, Cortot A. Epidemiology and natural history of inflammatory bowel diseases. *Gastroenterology* 2011;140:1785–94.
- Yamamoto H, Sekine Y, Sato Y, Higashizawa T, Miyata T, Iino S, et al. Total enteroscopy with a non-surgical steerable double-balloon method. *Gastrointest Endosc* 2001;53:216–20.
- L'entéroscopie. Fiche de recommandations de la SFED. *Acta Endoscopica* 2007;37:89–90.
- L'entéroscopie à double ballon. Fiche de recommandations de la SFED. *Acta Endoscopica* 2006;2:198–200.
- Albert JG. Small bowel imaging in managing Crohn's disease patients. *Gastroenterol Res Pract* 2012;2012:502198.
- Stange EF, Travis SPL, Vermeire S, Beglinger C, Kupcinskas L, Geboes K, et al. European evidence-based consensus on the diagnosis and management of Crohn's disease: definitions and diagnosis. *Gut* 2006;55(Suppl 1):i1–i15.
- Heine GD, Hadithi M, Groenen MJ, Kuipers EJ, Jacobs MA, Mulder CJ. Double-balloon enteroscopy: indications, diagnostic yield, and complications in a series of 275 patients with suspected small-bowel disease. *Endoscopy* 2006;38:42–8.
- Seiderer J, Hermann K, Diepolder H, Schoenberg SO, Wagner AC, Göke B, et al. Double-balloon enteroscopy versus magnetic resonance enteroclysis in diagnosing suspected small-bowel Crohn's disease: results of a pilot study. *Scand J Gastroenterol* 2007;42:1376–85.
- Bourella A, Ignjatovic A, Aabakken L, Loftus EV Jr, Eliakim R, Pennazio M, et al. Role of small-bowel endoscopy in the management of IBD patients: an international OMED-ECCO consensus. *Endoscopy* 2009;41:618–37.
- Oshitani N, Yukawa T, Yamagami H, Inagawa M, Kamata N, Watanabe K, et al. Evaluation of deep small bowel involvement by double-balloon enteroscopy in Crohn's disease. *Am J Gastroenterol* 2006;101:1484–89.
- Manes G, Imbesi V, Ardizzone S, Cassinotti A, Pallotta S, Porro GB. Use of double-balloon enteroscopy in the management of patients with Crohn's disease: feasibility and diagnostic yield in a high-volume centre for inflammatory bowel disease. *Surg Endosc* 2009;23:2790–95.
- Mensink PB, Groenen MJ, Van Buuren HR, Kuipers EJ, Van der Woude CJ. Double-balloon enteroscopy in Crohn's disease patients suspected of small bowel activity: findings and clinical impact. *J Gastroenterol* 2009;44:271–76.
- Pohl J, May A, Nachbar L, Ell C. Diagnostic and therapeutic yield of push-and-pull enteroscopy for symptomatic small bowel Crohn's disease strictures. *Eur J Gastroenterol Hepatol* 2007;19:529–34.
- May A, Nachbar L, Pohl J, Ell C. Endoscopic interventions in the small bowel using double-balloon enteroscopy: feasibility and limitations. *Am J Gastroenterol* 2007;102:527–35.
- Despott EJ, Gupta A, Burling D, Tripoli E, Konieczko K, Hart A, et al. Effective dilation of ileo-bowel strictures by double-balloon enteroscopy in patients with symptomatic Crohn's disease (with video). *Gastrointest Endosc* 2009;70:1030–6.
- Gerson LB, Tokar J, Chiorean M, Lo S, Decker GA, Cave D, et al. Complications associated with double-balloon enteroscopy at nine US centers. *Clin Gastroenterol Hepatol* 2009;7:1177–82.
- Mergener K, Ponchon T, Gralnek I, Pennazio M, Gay G, Selby W, et al. Literature review and recommendations for clinical application of small-bowel capsule endoscopy, based on a panel discussion by international experts. Consensus statements for small-bowel capsule endoscopy, 2006/2007. *Endoscopy* 2007;39:895–909.
- Gay G, Delvaux M, Fassler I. Outcome of capsule endoscopy in determining indication and route for push-and-pull enteroscopy. *Endoscopy* 2006;38:49–58.
- Nakamura M, Niwa Y, Ohmiya N, Arakawa D, Honda W, Miyahara R, et al. Preliminary comparison of capsule endoscopy and double-balloon enteroscopy in patients with suspected small-bowel bleeding. *Endoscopy* 2006;38:59–66.
- Hadithi M, Heine GD, Jacobs MA, van Bodegraven AA, Mulder CJ. A prospective study comparing video capsule endoscopy with double-balloon enteroscopy in patients with obscure gastrointestinal bleeding. *Am J Gastroenterol* 2006; 01:52–7.
- Chong AK, Taylor A, Miller A, Hennessy O, Connel W, Desmond P. Capsule endoscopy vs. push enteroscopy and enteroclysis in suspected small-bowel Crohn's disease. *Gastrointest Endosc* 2005;61:255–61.
- Pasha SF, Leighton JA, Das A, Harrison ME, Decker GA, Fleischer DE, et al. Double-balloon enteroscopy and capsule endoscopy have comparable diagnostic yield in small-bowel disease: a meta-analysis. *Clin Gastroenterol Hepatol* 2008;6:671–76.
- Landi B, Cellier C, Fayemendy L, Cugnenc PH, Barbier JP. Duodenal perforation occurring during push enteroscopy. *Gastrointest Endosc* 1996;43:631.
- Jarbandhan SV, Van Weyenberg SJ, Van der Veer WM, Heine DG, Mulder CJ, Jacobs MA. Double-balloon enteroscopy associated pancreatitis: a description of six cases. *World J Gastroenterol* 2008;14:720–4.