

Janvier 2004

## RECOMMANDATIONS DE LA



## LE COMPTE RENDU D'ENDOSCOPIE

**Jean-Christophe LETARD,**  
**Michel DELVAUX, Gérard GAY,**  
Jean-Pierre ARPURT, Christian BOUSTIERE,  
Jean BOYER, Jean-Marc CANARD,  
Pierre-Adrien DALBIES, Jean ESCOURROU,  
Michel GREFF, Jean LAPUELLE,  
René LAUGIER, Bernard MARCHETTI,  
Bertrand NAPOLEON, Thierry PONCHON,  
Laurent PALAZZO, Denis SAUTEREAU,  
Bruno VEDRENNE.

Le compte rendu d'endoscopie doit être lisible, en français, et ne doit pas excéder une page pour des raisons d'archivage. Il est composé de deux volets : l'un *administratif* concernant le patient, le ou les médecins, aides endoscopistes intervenant, et la structure ; l'autre *médical* concernant l'indication, la technique, l'anesthésie, le matériel, le temps opératoire avec une description précise conduisant à des hypothèses diagnostiques ou thérapeutiques.

## I. PARTIE ADMINISTRATIVE

Elle comporte :

- les références de la structure où se déroule l'endoscopie (adresse, téléphone) ;
- l'identité du patient : nom, prénom, date de naissance, sexe (adresse, téléphone) ;
- n° de sécurité sociale, caisse d'affiliation, mutuelle ;
- le type d'examen : gastroscopie, coloscopie... ;
- la date de l'endoscopie et l'heure dans un contexte de grande urgence ;
- le nom du ou des médecins à qui adresser le compte rendu, et leur qualification (adresse, téléphone) ;
- le nom du ou des endoscopistes effectuant l'acte opératoire, et leur qualification ;
- le nom de l'aide endoscopiste qui a réalisé la désinfection de l'endoscope utilisé ;
- le nom de l'aide endoscopiste assistant l'endoscopiste ;
- le nom du ou des anesthésistes, et leur qualification si une anesthésie est réalisée ;
- la participation éventuelle d'un autre intervenant, médecin ou technicien quand, pour des raisons particulières, cela a eu lieu d'être ;
- les initiales de la secrétaire ayant assuré la frappe du compte rendu en fonction du nombre de secrétaires.

Il est utile d'insérer dans le compte rendu, que le patient a reçu des informations compréhensibles, hiérarchisées, validées, montrant les risques, bénéfiques et alternatives.

Il est utile de noter le risque qu'a le patient d'être contaminé par un agent transmissible non conventionnel :

- patient sans caractéristique particulière ;
- patient à risque individuel d'ESST classique (ATCD de traitement par hormone de croissance extractive, d'ESST familiale, d'intervention neurochirurgicale à l'étranger ou en France avant 1995) ;
- patient suspect ou atteint.

## II. PARTIE MÉDICALE

Elle comporte :

- l'indication de l'endoscopie ;
- la préparation du patient en précisant sa nature et tolérance pour la coloscopie ;
- le type d'examen ;

- le ou les appareils utilisés avec leur référence ainsi que la procédure de nettoyage, désinfection du matériel endoscopique ; les numéros des lots pour les dispositifs médicaux à usage unique ou la méthode de stérilisation pour les dispositifs réutilisables ;
- les données sur l'anesthésie : score ASA, drogues utilisées (benzodiazépine, morphiniques, anesthésique de type propofol), la nécessité d'une intubation ;
- sa durée, les difficultés rencontrées, la qualité de la préparation ;
- l'indication des segments digestifs explorés ;
- une analyse descriptive des lésions observées, rédigée avec la terminologie standard adaptée <sup>(1)</sup>. La taille des lésions observées sera précisée en mm ou cm ;
- une description des gestes complémentaires qui sont réalisés à titre diagnostique (biopsies, colorations) ou thérapeutique (polypectomie, sphinctérotomie...) en indiquant le nombre, le siège exact et le numéro de pot de recueil du matériel obtenu ;
- les échecs techniques doivent être mentionnés et leurs causes si elles sont identifiées ;
- les complications, leurs causes, les traitements mis en œuvre seront explicités ;
- le codage est souhaitable dès la rédaction du compte rendu. Il se base sur la classification internationale des maladies et des problèmes de santé connexes dont la version 10 est actuellement utilisée en France, et qui permet de coder le PMSI ;
- la conclusion rappellera les données à prendre en compte sans ajouter à cette étape de nouvelles descriptions de lésions ;
- il est recommandé de fournir une ou plusieurs images prouvant la réalité de l'investigation et illustrant la pathologie identifiée en utilisant un modèle de ce type.

## **FOGD :**

Photo 1 : partie haute de l'œsophage à 20 cm des arcades dentaires avec vision en enfilade de l'œsophage.

Photo 2 : partie basse de l'œsophage 2 cm au-dessus de la ligne Z.

Photo 3 : cardia en rétrovision avec analyse de la calotte tubérositaire.

Photo 4 : partie haute du fundus après insufflation de l'estomac.

Photo 5 : angle de la petite courbure en rétrovision.

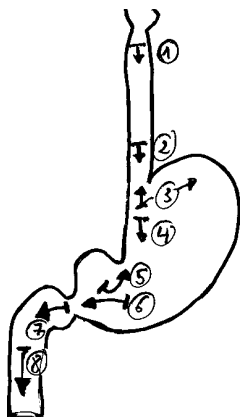
Photo 6 : antre gastrique avec pylore centré.

Photo 7 : bulbe duodénal vue centrée (D1).

Photo 8 : deuxième duodénum en enfilade (D2).

---

(1) La Société Européenne d'Endoscopie Digestive (ESGE) et l'Organisation Mondiale d'Endoscopie Digestive (OMED) recommandent d'utiliser la "Minimal Standard Terminology for Digestive Endoscopy" dont la traduction française est disponible sur le site de l'OMED ([www.omed.org](http://www.omed.org))



### Coloscopie :

Photo 1 : partie basse du rectum, 2 cm au-dessus de la ligne pectinée.

Photo 2 : partie moyenne du sigmoïde.

Photo 3 : côlon descendant en dessous de l'angle gauche (empreinte splénique).

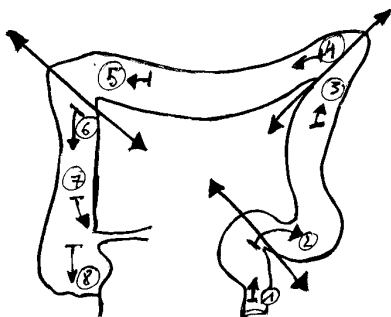
Photo 4 : côlon transverse au-dessus de l'angle gauche.

Photo 5 : côlon transverse avant l'angle droit (empreinte hépatique).

Photo 6 : côlon ascendant après l'angle droit.

Photo 7 : valvule iléocœcale.

Photo 8 : cœcum avec orifice appendiculaire.



Editée avec le soutien de



24, rue Erlanger  
75781 PARIS CEDEX 16  
Téléphone : 01 44 96 13 13  
www.bipmed.com