



> VIDÉO-DIGEST 2010 <  
Etat de l'Art en Endoscopie

Jeudi 4 novembre  
Palais des Congrès de Paris

# ECHO-ENDOSCOPIE ET CANCERS DIGESTIFS : LE « B.A.-BA »

Docteur Bertrand Pujol, Lyon

## Le bon échoendoscopiste

- **Connaissance du dossier clinique :**

recherche de symptômes pouvant modifier l'acte (aphagie, vomissements, douleur)  
prise en compte de l'iconographie et des conclusions des autres examens  
est-ce une « bonne » indication d'EE ?

- **Compte-rendu détaillé :**

siège de la tumeur / repères anatomiques  
extension loco-régionale  
conclusion orientée / traitement

- **Iconographie +++ - Ponction**

## Examen de deuxième intention = après scanner !

- **Cancers du tractus :**

**EE dans bilan d'extension loco-régionale si ..**

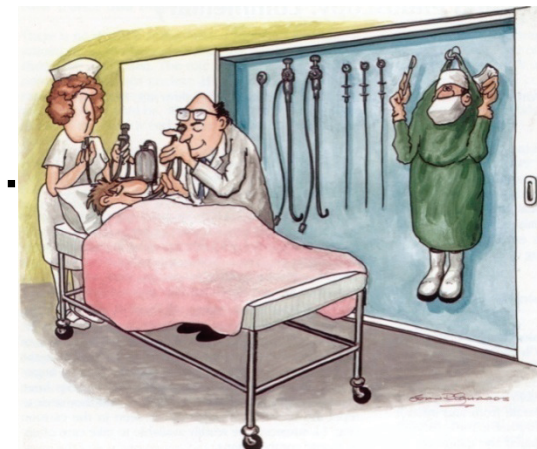
alternative thérapeutique à proposer

impact sur le choix du traitement

tous les ca. sauf ... côlon et jéjuno-iléon

sauf ca. avancés ou état général dégradé

**EE rarement indiquée pour diagnostic ou contrôle après traitement**



- **Cancers bilio-pancréatiques :**

diagnostic et bilan de non résécabilité

petites tumeurs  $\leq 3$  cm

# EE et cancers du tractus digestif

- **Bilan d'extension - siège T et uTNM = choix du traitement**  
**endoscopie / chirurgie pour uT1N0**

**chirurgie** { seule : tumorectomie / résection organe et relais gg  
combinée : traitement néoadjuvant

**radio et/ou chimiothérapie**

- **Diagnostic** : linite, tumeurs s\muqueuses (ponction)

- **Contrôle après traitement :**

**re-staging** { peu fiable après RX  
après chimiothérapie (ca. œsophage, lymphomes...)

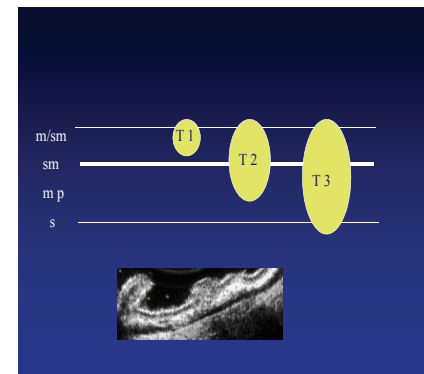
**suivi** { intérêt limité : rareté des récurrences uniquement locales !  
cancer rectum traité par voie basse

**uT1** : Tumeur limitée à muqueuse - s\muqueuse

**uT2** : Tumeur limitée à la muscularis propria

**uT3** : Tumeur envahissant la graisse péridigestive

**uT4** : Tumeur infiltrant un organe de voisinage



**uN0** : pas de ganglion

**uN+** : **ca. œsophage** : adp médiastin (morpho., siège, nb élevé )

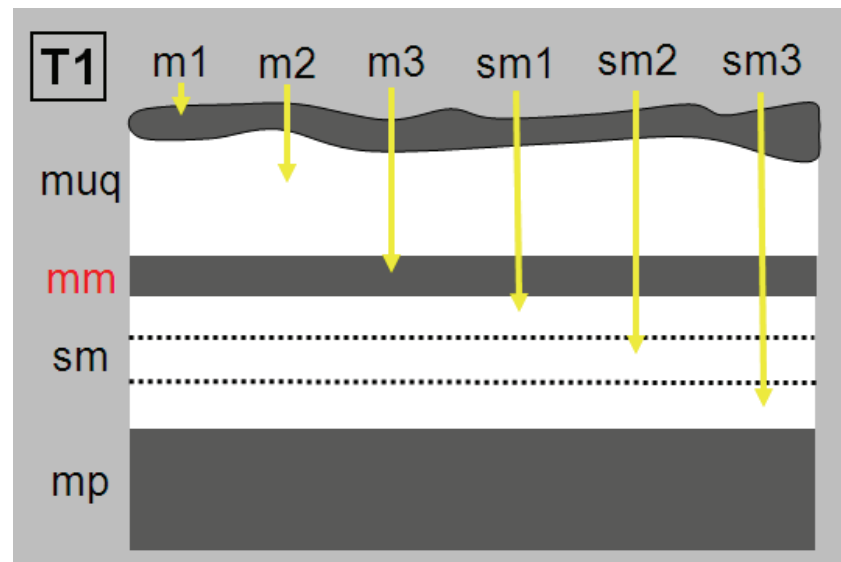
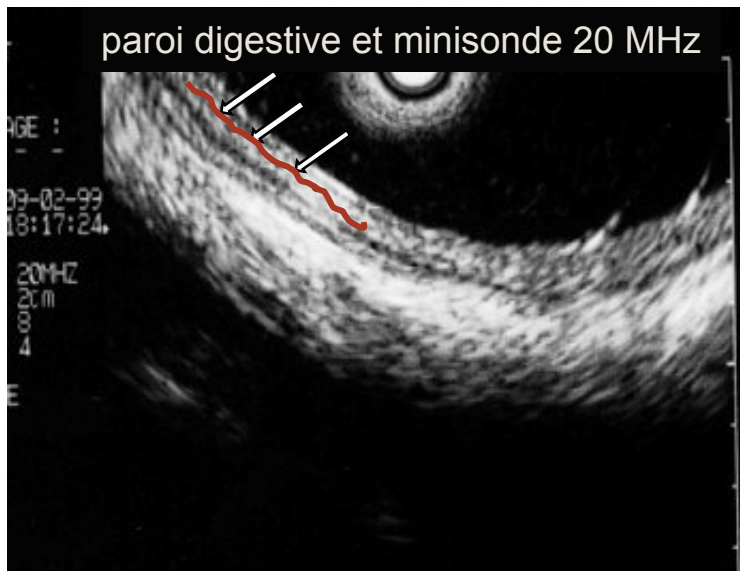adp coéliquales et cervicales : ne sont plus M+  
 (AJCC 7<sup>e</sup> ed 2009)

**ca. estomac - ca. rectum** : adénopathie graisse péridigestive

**uM+** : nodules hépatiques suspects


**Intérêt** : patients classés en populations homogènes -  
 pronostic - choix du traitement

# Tumeurs uT1 : T1m ou T1 sm ?



- **Préalable :**

intubation (régurgitations, aphasie... examen MS)  
gastroscopie : coloration - classification de Paris  
sténose - dilatation (14-15 mm) ?



- **Echoendoscopie :**

**étape sous diaphragmatique** : adp coeliaque ? Nodules foie G ?

**étape médiastinale** :

ext. hauteur : pôles inf. et sup./diaphragme, carène, crosse ao., cricoïde  
nodules de perméation

ext. circonf. : antérieure trachéobronchique ?

uT - uN : adp latérales et postérieures, ponction si adp à distance

- **Impact :**

**uT1N0** : tnt endoscopique - MS: souhaitable (EMR, ESD), indispensable (PDT)

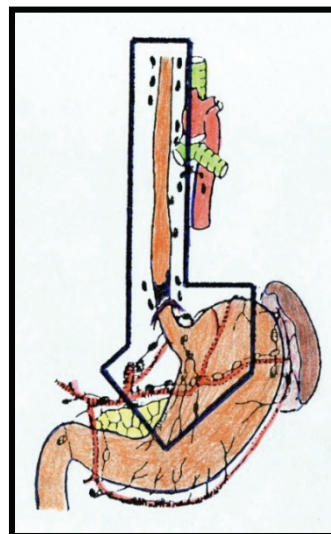
**autres** : chirurgie seule et/ou radiochimiothérapie

# Cancer de l'œsophage : technique chirurgicale

- **Oesophagectomie en bloc :**

curage 2 champs

médiastinectomie postérieure



- **Voie transthoracique**

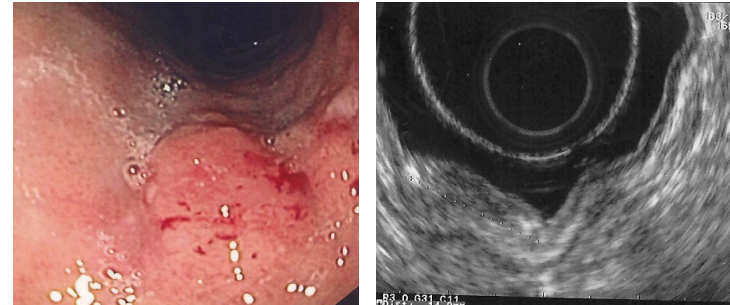
- **Voie transhiatale :** pour patient à haut risque opératoire

- **Pour tumeurs supracarénaires :** abord cervical complémentaire

# Cancers de l'estomac

- **Préalable :**

gastroscopie (repérage et aspect du cancer)



- **Echoendoscopie :**

tumeur ou infiltration linitique

pôle supérieur/diaphragme - extension sur l'œsophage (ca. cardia)

uT - uN : adp périgastriques et médiastinales inférieures (ca. cardia)

- **Impact :**

**uT1N0** : traitement endoscopique si T non ulcérée et T1m ou sm1 (MS)

**uT1 > sm1, uT2, uT3** : chirurgie + chimio périopératoire

**uT4M0** : chimio. puis réévaluation - downstaging : gastrectomie ?

# Cancers du duodénum et de l'ampoule

- **Préalable :**

gastroscope ± duodénolescope

- **Echoendoscopie :**

siège précis de la tumeur / ampoule - versant duodéal concerné ?

uTN : uT1N0/autres

siège ampullaire : EE avant sphinctérotomie et/ou prothèse

uTN - ext. endocanalaire (VBP - Wirsung) - intérêt MS



- **Impact :**

**uT1N0** : tnt endoscopique (pour ampullome : si pas de bourgeon canalaire)

**uT1N0** : tnt endoscopique impossible, bord opposé/pancréas : tumorectomie

**autres** : DPC

- **Préalable** : TR - rectoscopie

- **Echoendoscopie** :


hauteur : pôle inférieur / releveurs - T. très bas située : atteinte SEA ?

circonf. : T. antérieure ? Chir. transanale - Que soit tnt : risque complication 

uT : uT1/autres uT - uT2/uT3 (EE > TDM - IRM) - fascia recti rarement vu (IRM)

uN : rarement ponction (uT1 - uT2)

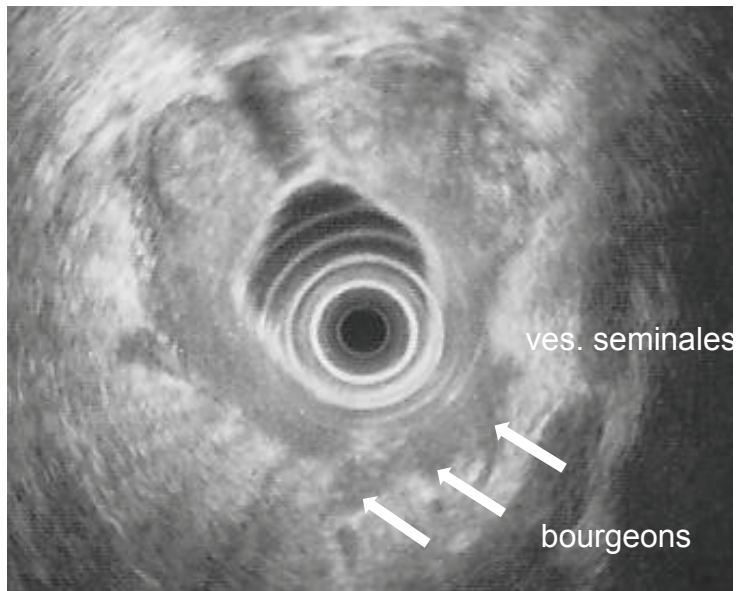
- **Impact** :

uT1N0  tnt endoscopique - MS: souhaitable (EMR , ESD)  
tnt endoscopique impossible - chir.endoluminale (siège +++)

uT2N0 (early uT3N0 ?) : exérèse totale du mésorectum  
si marge distale < 1 cm : résection intersphincter. ?

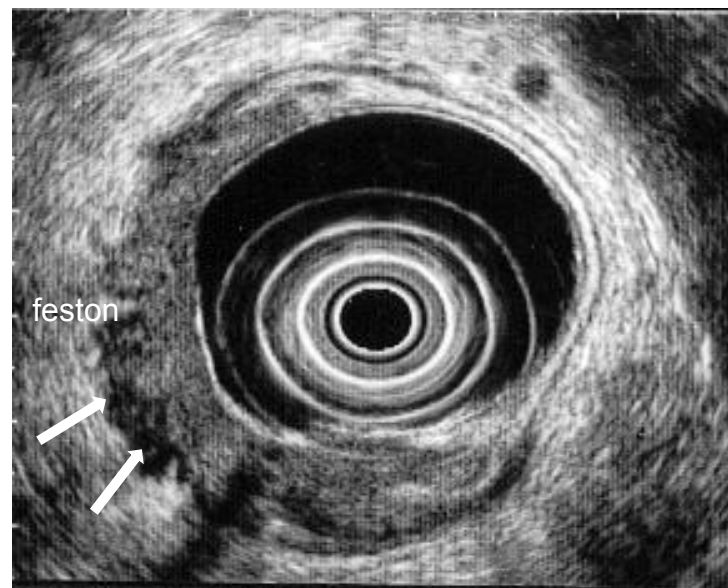
uT3-T4 et uTxN+ : radiochimiothérapie

# Cancer du rectum



T3 « avancé »

« early » T3



- **Préalable :** TR - rectoscopie
- **Echoendoscopie :**
  - hauteur (extension rectale ?)
  - siège sur la circonférence : antérieur ? Risque de fistule (vagin)
  - uT : uT2 = extension SIA
  - uT3 = extension SEA
  - uT4 = atteinte vagin ou prostate
  - uN : adp périrectales
- **Impact :**
  - uT1- T2N0M0 et si taille < 4 cm :** radiothérapie exclusive
  - autres :** radiochimiothérapie (parfois chirurgie)

# EE et cancers du pancréas

- **Diagnostic :**

**examen de référence pour la détection des tumeurs < 2 cm**

limites : pancréatite aiguë récente, pancréatite chronique

**diagnostic de nature d'une « masse »**

ADK ? TE ? lymphome ? pancréatite auto-immune ...

ponction mais ... VPN < 80 % - si négativité : refaire ponction !

si nouvelle négativité ... EE contraste harmonique, TEP scan, octréoscan

choix fonction du contexte

- **Bilan de non résécabilité : chirurgie ou chimio.**

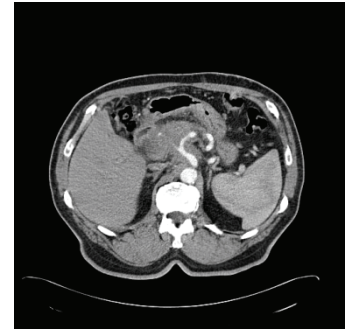**pas de traitement néoadjuvant** : uniquement problème de résécabilité !

**EE recherche irrésécabilité non vue / TDM** : extension vx et métastases

**si résécable** : EE précise rapports vasculaires et canaux = type de résection

# EE et résécabilité des cancers du pancréas

## Après TDM multibarettes coupes fines



- **Non résécabilité : 2/3 cas affirmée par TDM**

métastases : foie, poumon, péritoine et adénomégalies à distance  
ext. veineuse : sténose, thrombus, circ. collatérale - VMS et V. Porte  
ext. artérielle : sténose, engainement - AH, AMS, tronc coeliaque

- **Echoendoscopie :**

**recherche irrésécabilité pour T. < 3 cm jugées « résécables » en TDM**

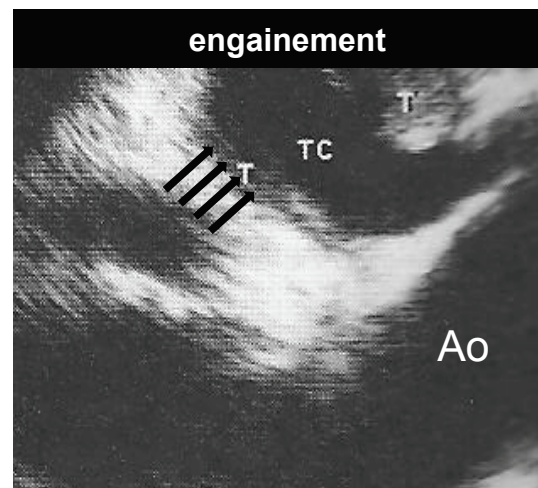
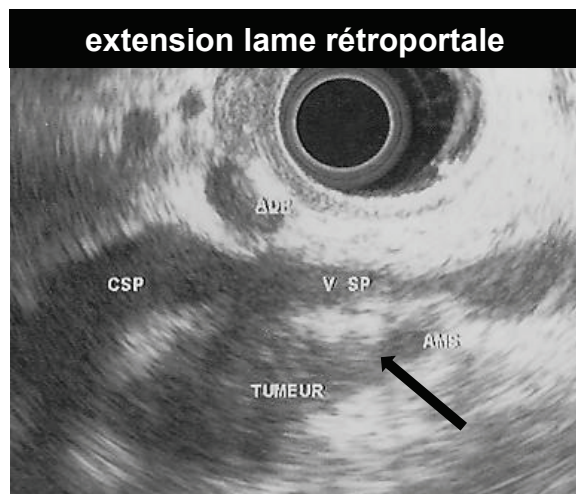
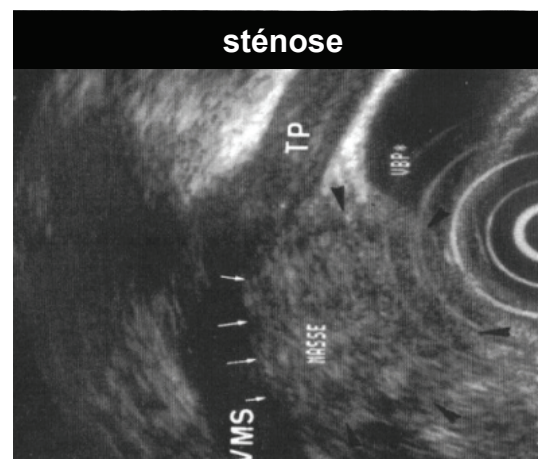
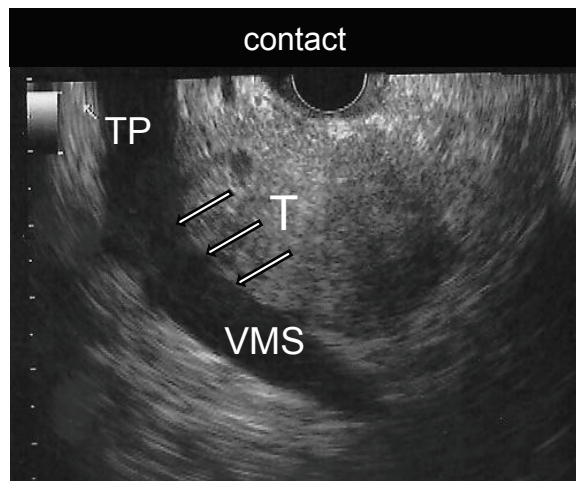
extension minimale : VMS, V. Porte ou confluent SP (sens. proche de 100 %)  
engainement artériel : AH, AMS, tronc coeliaque (sonde linéaire)  
petits nodules foie G, ascite, adp inter aortico-caves

**ponction de la tumeur et/ou des métastases**

avant chimiothérapie ...

si aucune cible facilement accessible/voie transcutanée

# Cancers du pancréas : EE et bilan d'extension



# Tumeurs endocrines du pancréas

- **TE = < 10 % des tumeurs**

- **Place de l'EE**

## **description précise du siège !**

gastrinomes : siège duodécal (endoscopie) - adp satellite ?

insulinomes : siège pancréatique

petites tumeurs < 2 cm : siège/vx et canal Wirsung - résection atypique ?

## **diagnostic des TE non fonctionnelles non fixantes à l'octréoscan**

EE de contraste harmonique

ponction

# Conclusions

- **Décrire précisément : siège et extension loco-régionale**  
penser aux différentes techniques d'exérèse et voies d'abord  
optimiser son iconographie
- **Orienter ses conclusions dans le sens du traitement :**  
connaître la multimodalité des traitements  
s'aider de la ponction sous échoendoscopie avec discernement
- **Fiches élaborées par le CFED...**

**... et participation aux RCP !!!**

