



> VIDÉO-DIGEST 2010 <
Cas cliniques vidéos et quizz

Vendredi 5 novembre
Palais des Congrès de Paris

ECHO-ENDOSCOPIE ET PONCTION DU PANCREAS

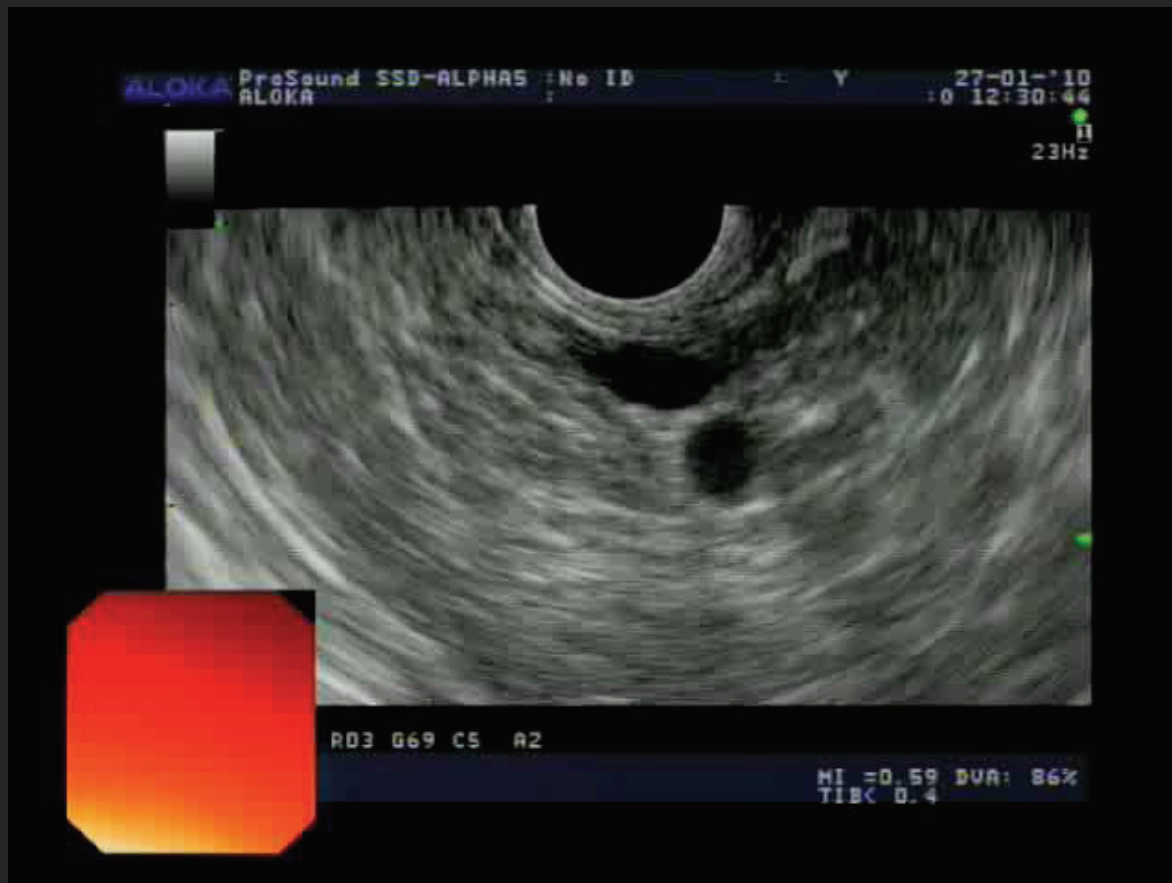Docteur Christian Boustière, Marseille

Cas n° 1

- Femme de 34 ans,
 - Malaises à répétition depuis 2 mois, survenant à l'effort
 - Hypoglycémie < 0,5 g/l à 2 reprises
 - Imagerie :
 - Echographie Abdominale Normale
 - TDM : pancréas normal

Cas n° 1 : Echoendoscopie

Olympus linéaire UC 140T – Aloka alpha 5SD

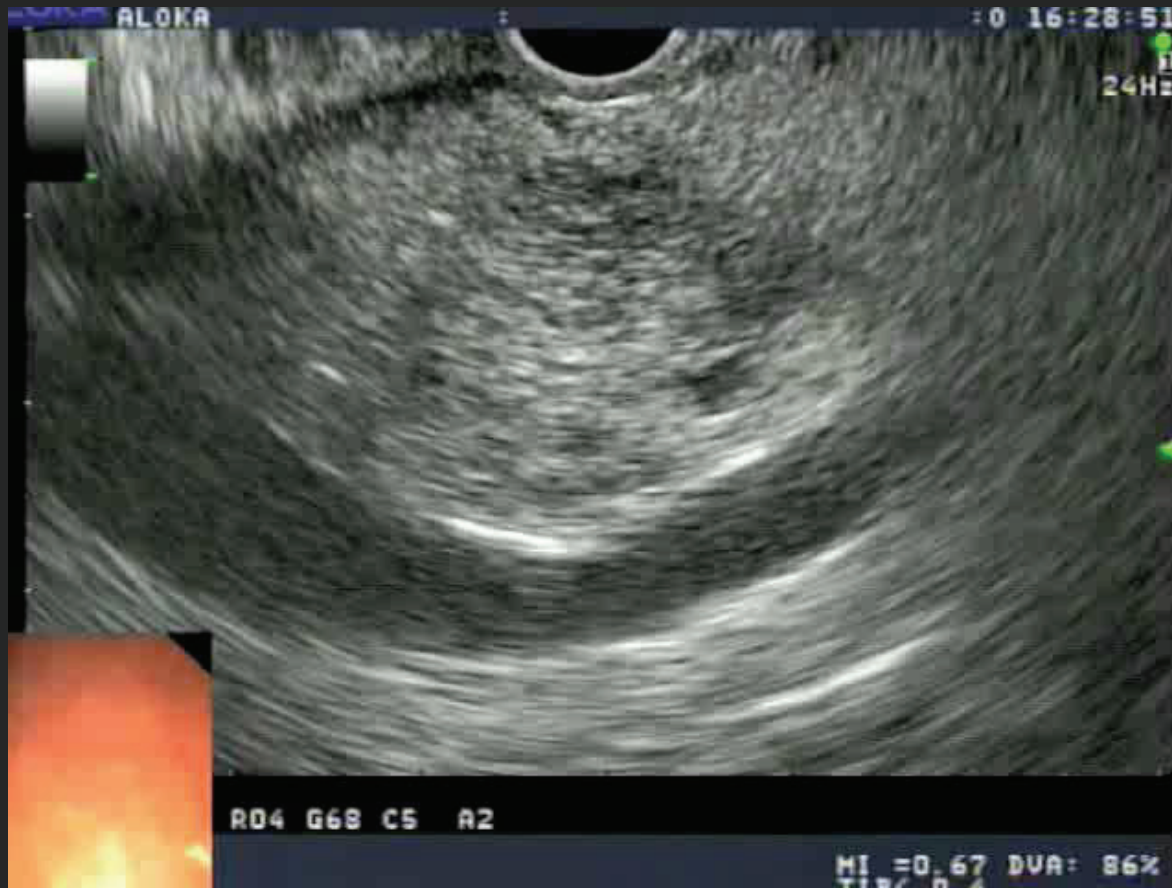


Lire cette vidéo

Cas n° 2

- Homme de 65 ans,
 - Douleurs abdominales peu caractéristiques et discret amaigrissement
 - Biologie normale (DNID)
 - Imagerie :
 - Echographie : lésion hypoéchogène de 2 cm de la tête du pancréas, légère dilatation du Wirsung
 - TDM : tumeur céphalique sans extension vasculaire péjorative ni dilatation VBP

Cas n° 2 : Echoendoscopie




Lire cette vidéo

Cas n° 3

- Patiente de 54 ans,
 - 1^{ère} poussée de pancréatite aiguë peu sévère
 - Rhumatisme psoriasique traité par anti-TNF α depuis 4 mois
 - Lipasémie > 1500, bilan hépatique normal
 - Imagerie :
 - Echographie : vésicule normale, VBP à 4mm
 - TDM : gros pancréas hypodense sans dilatation du wirsung avec possible tumeur du corps

Cas n° 3 : Echoendoscopie

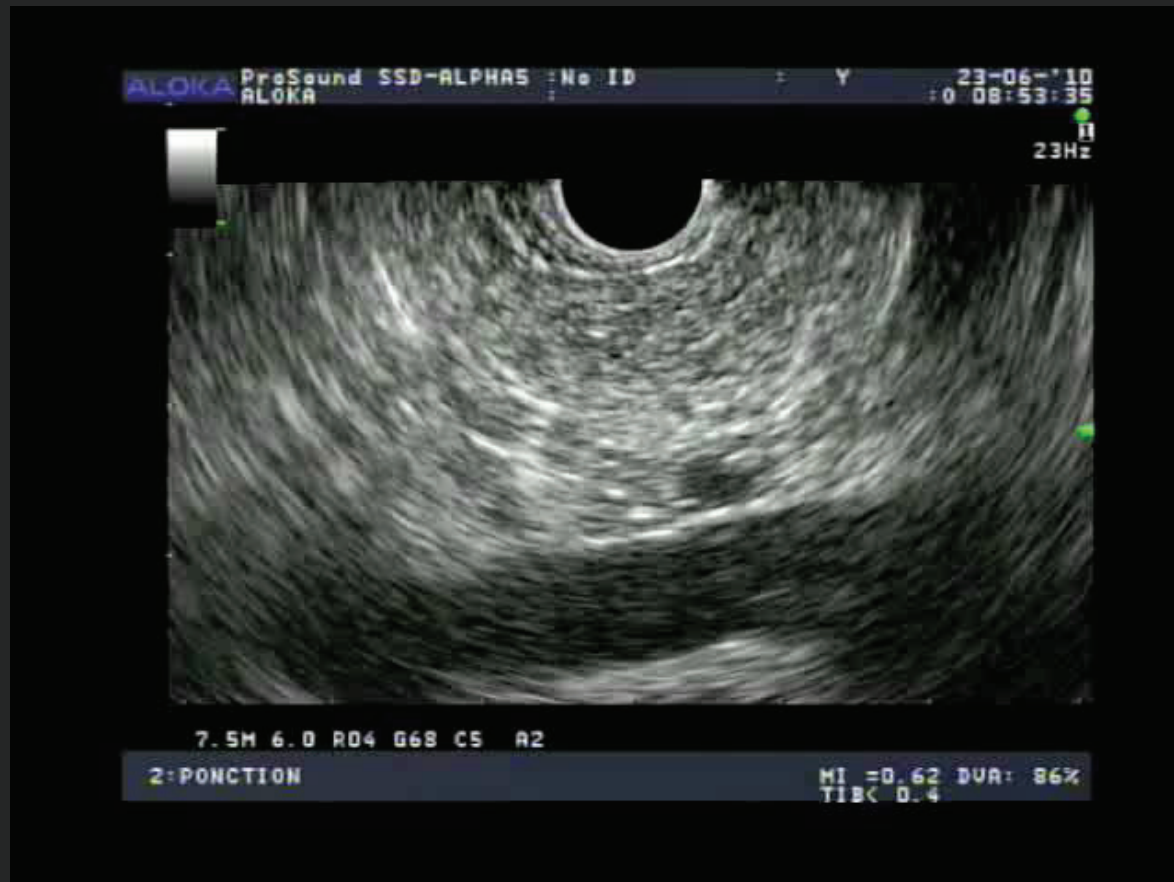

[Lire cette vidéo](#)

Cas n° 4

- Homme de 69 ans,
 - Épisode de colique néphrétique,
 - Découverte fortuite sur une échographie d'une lésion hypoéchogène < 15 mm du corps du pancréas
 - Biologie normale
 - ACE et Ca 19.9 normaux
 - Sous Aspirine 75mg pour stent coronaire (pose 2006)

Cas n° 4 : Echoendoscopie



Lire cette vidéo